Zur Casuistik

der

ulcerösen malignen Endocarditis

mit Abreissung der Sehnenfäden der Mitralklappe.

(Mit einer Abbildung).

Inaugural-Dissertation

zur

Erlangung der Doktorwürde

in der

gesammten Medizin

verfasst und einer

Hohen medizinischen Fakultät

der

k. bayer. Ludwig-Maximilians-Universität zu München

vorgelegt von

Carl E. Walbrach,
cand. med. aus Denver, Colorado U. S. A.

München 1898.
Kgl. Hof-Buchdruckerei Kastner & Lossen.

Zur Casuistik

der

ulcerösen malignen Endocarditis

mit Abreissung der Sehnenfäden der Mitralklappe.

(Mit einer Abbildung).

Inaugural-Dissertation

zur

Erlangung der Doktorwürde

in der

gesammten Medizin

verfasst und einer

Hohen medizinischen Fakultät

der

k. bayer. Ludwig-Maximilians-Universität zu München

vorgelegt von

Carl E. Walbrach,
cand. med. aus Denver, Colorado U. S. A.

München 1898.
Kgl. Hof-Buchdruckerei Kastner & Lossen

Referent:

Herr Obermedizinalrat Prof. Dr. Bollinger.

Meinen lieben Eltern

in

Dankbarkeit gewidmet.

Digitized by the Internet Archive
in 2026

https://archive.org/details/IA41553806_0195

Sowohl klinisch als auch anatomisch tritt uns die Endocarditis am häufigsten als eine Sekundäraffektion entgegen, welche sich an entzündliche Prozesse in anderen Organen anschliesst, sowie an eine allgemeine Sepsis oder Pyämie. Unter den entzündlichen Prozessen ist es hauptsächlich der akute Gelenkrheumatismus, welcher das Zustandekommen einer Endocarditis begünstigt; auch hat man häufig eine solche auftreten sehen im Verlauf einer Gonorrhe, resp. eines gonorrhoischen Gelenkrheumatismus, ferner bei chronischer Tuberkulose, Masern, Scharlach, sowie bei akuter und chronischer Nephritis. Warum gerade beim Gelenkrheumatismus die Endocarditis so häufig auftritt, ist noch nicht klar. Eine Erklärung dafür stützt sich auf die Thatsache, dass die Synovialis und das Endocard gleiches Endothel tragen und ihr subendotheliales Gewebe nur geringe anatomische Verschiedenheiten aufweisen und infolgedessen bei gleichzeitiger Entzündung gleichwertiger Organe auch gleiche Noxe vorliegen und daher beide Affektionen als Symptome der gleichen Infektion angesehen werden können. Nach dieser Behauptung wäre die Endocarditis eine obligatorische Erscheinung bei jedem Gelenkrheumatismus, was aber glücklicherweise nicht der Fall ist.

Zweifellos beruht die Mehrzahl der Endocarditisformen auf einer Infektion des Organismus und ist dieselbe daher myotischer Natur. Somit ist auch die Aetiologie keine einheitliche und durch zahlreiche Untersuchungen von Weichselbaum, Wyssokowitsch, Fränkel, Sänger, Bonome, Klebs, Hirschberg, Stern, Netter und anderen ist bewiesen worden, dass die Endocarditis durch verschiedene Bakterien verursacht wird. Von letzteren kommen hauptsächlich der Staphylococcus pyogenes aureus, der Streptococcus pyogenes und der Diplococcus pneumoniae in Betracht, trotzdem auch andere Arten hie und da gefunden werden.

Es können auch gleichzeitig die 2—3 Bakterieformen an einem und demselben endocarditischen Herd vorkommen. Ribbert, Orth und Wyssokowitsch ist es gelungen, durch Injektion verschiedener pathogener Mikroorganismen (Streptococcus pyogenes, Staphylococcus aureus u. a.) ins Blut, Endocarditiden bei den Versuchstieren zu erzeugen.

Der akute Gelenkrheumatismus ist auch eine Infektionskrankheit und wenn man auch nicht das spezifische organisierte Krankheitsgift zur Zeit mit Bestimmtheit kennt. Interessant ist der 1891 von Achalme[1] entdeckte Bacillus des akuten Gelenkrheumatismus, welcher eine grosse Aehnlichkeit mit dem Milzbranderreger haben soll. Er entfärbt sich nicht nach Gram. Dieser anaerobe Parasit gedeiht am besten in Bouillon aus Pferdefleisch und wird durch Salicyl im Wachstum verhindert. Thiroloix konnte durch Injektion dieser Mikroben eine Endocarditis hervorrufen. Auch Leyden[2] hat bei Gelenk-

rheumatismus-Endocarditis „feine Diplococcen“ gefunden.

Ebenso scheint die croupöse Pneumonie nicht selten eine Endocarditis hervorzurufen. Netter behauptet, gestützt auf 82 eigene Beobachtungen und zahlreiche Tierexperimente, dass im Verlauf und der Rekonvalescenz croupöser Pneumonie, akute Endocardites eintreten könne, die in der Mehrzahl der Fälle auf einem Haften und einer Wucherung der spezifische Pneumoniecoccen am und im Endocard beruhe.

Die jetzige Darstellung der Histologie der Endocarditis geht von der Voraussetzung aus, dass die Mikroorganismen sich auf der Klappenoberfläche festsetzen. Dieses ist ja auch experimentell festgestellt (Ribbert, Orth und Wyssokowitsch s. o.) und dürfte beim Menschen deshalb der Fall sein, weil die Klappen gewöhnlich nur in ihren basalen Teilen, wenn auch in wechselnder Ausdehnung, gefässhaltig, dort aber, wo die Endocarditis ihren Sitz hat, gefässfrei sind.

Nach Köster[3] können auch die Mikrococcen infolge der allgemeinen Blutvergiftung in die Arteriae coronariae gelangen, von da durch Embolie in die Klappencapillaren und durch Stomata derselben an die freie Oberfläche treten.

Da, wie oben behauptet, die Klappen an den Stellen, wo die Endocarditis gewöhnlich auftritt, gefässfrei sind, so bezieht sich Kösters Nachweis einer embolischen Endocarditis wahrscheinlich nur auf solche Fälle, in denen die Gefässe ausnahmsweise bis zum Klappenrand reichen oder in denen die Klappen

durch eine frühere Entzündung vascularisiert sind. (Veraguth[4].)

Bei der bisherigen Einteilung in eine Endocarditis verrucosa und ein Endocarditis ulcerosa (E. diphterica s. myotica) ist weder anatomisch noch klinisch eine scharfe Grenze zu ziehen. Sowohl bei der verrucösen als auch bei der ulcerösen Form bewirken die Bakterien am Orte ihrer Ansiedelung eine Degeneration des befallenen Gewebes, welche sich sodann mehr oder weniger ausbreitet. Durch Eindringen von der Oberfläche in die Tiefe des endocardialen Gewebes kommt es in vielen Fällen zu einer mehr oder minder ausgedehnten Nekrose, wobei die von Bakterien durchsetzte Partie kernlos wird. Ist die Ausdehnung der Gewebsdegeneration und Nekrose nur gering und bleibt der befallene Teil von Thromben bedeckt, welche als einzelne, kleine, warzige Höcker oder in Gruppen von solchen über die Oberfläche vorragen, so hat man das typische Bild einer sogen. Endocarditis verrucosa. Es ergibt sich daraus, dass dieselbe einmal mehr oder weniger ulcerös war und nach Abheilung die verrucöse Form — daher chronische — darstellt. Jede sogenannte verrucöse Endocarditis ohne Bakterienbefund und Ulcerationen ist somit als späteres Stadium einer ursprünglich mit Läsion und Defektbildung des Endocards verlaufenen Endocarditis (abgeschwächte oder mildere Form der ulcerosen E.) aufzufassen.

Diese chronische Endocarditis spielt eine sehr grosse Rolle bei den rekurrierenden endocarditischen Prozessen, indem sie für die Keime der verschiedenen Infektionskrankheiten günstige Ablagerungsstätte bilden

infolge des papillären Baues der Excrescenzen. Ribbert weist ganz speziell darauf hin, wie häufig man eine Endocarditis, welche für eine frische gilt, doch bei genauer Untersuchung als eine rekurrierende aufzufassen ist. Dieser Befund kommt häufig zum Vorschein am Sektionstisch.

Durch Untersuchungen von Fraenkel und Saenger[5] ergab sich als sehr beachtenswert die lange Lebensfähigkeit der Mikroorganismen, da letztere öfters in anatomisch sehr alten endocarditischen Auflagerungen gefunden werden. Demnach wird das so häufig vorkommende Auftreten einer rekurrierenden Endocarditis verständlich durch das Wiederaufkeimen der sozusagen latent gewesenen Mikrococcen.

Die Endocarditis ulcerosa s. myotica zeigt, im Gegensatz zu der verrucösen, einen rasch fortschreitenden Zerfall der primär ergriffenen Stelle. Bei den entstehenden Zerstörungen kann man zweierlei Veränderungen in Bezug auf den Charakter unterscheiden, nämlich eine dichte eitrige Infiltration der Umgebung und eine Form, wo hauptsächlich die Nekrose in den Vordergrund tritt, doch auch hier ist eine vollständige Trennung selten. Diese von der ulcerösen Form verursachten Klappenzerstörungen sind oft sehr bedeutende, so dass verschiedenartige Defekte an den Klappen entstehen, ferner eine Loslösung von den etwa vorhandenen warzigen Excreszenzen bedingen und durch letzteren Prozess zur Embolie führen.

Durch die Ulcerationen an den Klappen können in vorgeschritteneren Stadien nach Entfernung der Auflagerungen kleine Geschwüre mit aufgelockerten zerfressenen Rändern zurückbleiben. Diese Geschwüre

sind es, welche oft anliegende Teile zerstören, indem sie durch Uebergreifen auf die Sehnenfäden eine Trennung solcher bewirken nach Erweichung derselben, wodurch das Klappensegel in Mitleidenschaft gezogen wird. Es werden ferner Abreissungen von Papillarmuskeln und unregelmässige Perforationen und Einreissungen der Klappensegel verursacht. Selbst solche Fälle von endocardialen Geschwüren sind beschrieben worden, bei denen Kommunikationen zwischen beiden Ventrikeln entstanden.

Ausser dem seltenen Befallensein des rechten Herzens ergibt sich, dass der Schliessungsrand der Klappensegel von der Endocarditis verrucosa bevorzugt wird, während dem die ulceröse verschiedene Stellen der Klappen ergreift und, wie oben beschrieben, öfters auch auf die Sehnenfäden, die Herz- und Aortenwand sich verbreitet.

Durch tiefergreifende Wucherungen der Bakterien im Wandendocard und der Intima der Aorta kann es zu myocarditischen Prozessen kommen, welche oft tiefgreifende Defekte und aneurysmatische Ausbuchtungen der Wand, eventuell auch Ruptur derselben herbeiführen können.

Wir können an der Hand des nachfolgenden, am hiesigen pathologischen Institut zur Sektion gelangten Falles hochgradiger Klappenzerreissungen bei chronischer und recurrierender ulcerös-verrucösen Endocarditis der Mitralis und der Aortenklappen nebst kolossaler Hypertrophie beider Ventrikel berichten.

Dieser Fall betrifft eine 23 jährige Näherin, Lydia O., und da der klinische Befund aus der I. medizinischen

Abteilung des Herrn Geheimrat von Ziemssen viel interessantes bot, soll derselbe kurz erwähnt werden.

Anamnese: Schon als Kind von 8 Jahren hatte Patientin zum ersten Mal Gelenkrheumatismus und dieser wiederholte sich bis zu ihrem 18. Lebensjahr alljährlich. Dann war Patientin über 4 Jahr davon frei, bis sich im September 1897 ein neuer Anfall von Gelenkrheumatismus einstellte.

Thorax: Thorax etwas lang, Intercostalräume weit, die linke Thoraxhälfte in der Herzgegend deutlich vorgewölbt und wird durch die Herzaktion in ihrer ganzen Ausdehnung erschüttert. Bei der Atmung heben sich beide Brusthälften gleich gut; die Atmenzüge sind sehr tief, die auxiliären Halsmuskeln werden nicht zu Hilfe genommen. Atmenfrequenz vermehrt (37). Perkussionsschall über der linken Lungenspitze, hinten bis zur Spina scapulae gedämpft; über der Dämpfung ist die Expiration verlängert. Ueber den abhängigen Lungenpartien ist das vesiculäre Atmen etwas rauh, wegen der ganz enorm starken und lauten Herzaktion nicht mit Bestimmtheit zu auskultieren.

Herz: Spitzenstoss breit, sicht- und fühlbar, hebend; die aufgelegte Hand fühlt frémissement cataire, der Spitzenstoss reicht von der Mamillarlinie bis zur mittleren Axillarlinie und liegt im V. und VI. J. C. R.

Die Herzgrenze links durch Perkussion nachweisbar von der mittleren Axillarlinie in einem Bogen reichlich 2 Finger breit ausserhalb der Mammillarlinie hinaufziehend bis zur Clavicula. Rechts von der Leberdämpfung beginnend, über die rechte Mammilla hinziehend und ebenfalls an der Clavicula endend.

Ueber dem Manubrium sterni eine Dämpfung ungefähr 8 cm breit. Die Basis der Herzdämpfung, ungefähr 2 Finger breit unterhalb der Mammilla gemessen, beträgt 24 cm, die Höhe der Dämpfung 17 cm.

Ueber sämtlichen Klappen sind Geräusche hörbar. Die Systole an der Herzspitze und Basis ist ein lautes, blasendes Geräuch, welches die Diastole stark übertönt.

Ueber der Aorta ist ein rauheres, langhingezogenes diastolisches und ein schwächeres systolisches Geräusch zu hören.

II. Pulmonalton ebenfalls nicht rein, deutlich verstärkt. Die Aortengeräusche sind in die Carotiden fortgeleitet. Ueber den Brachiales sind ebenfalls Geräusche hörbar, sobald man ein wenig mit dem Stethoskop darauf drückt.

Puls stark beschleunigt, regelmässig, schnellend. Andeutung von Härte. Kapillarenpuls nicht zu sehen.

Klinische Diagnose: Myo-Pericarditis. Aorteninsuffizienz und Stenose; Mitralinsuffizienz.

Dem von Herrn Privatdozent Dr. Dürck diktierten Befund entnehmen wir folgendes:

Jugendliche*) weibliche Leiche mit äusserst blassen Hautdecken, von gracilem Knochenbau. Mammae wenig entwickelt. Fettpolster fast ganz verschwunden. Muskulatur sehr gering und blass. Untere Extremitäten ödematös. Leber ragt nach abwärts bis zur Nabelhöhe.

Zwerchfellstand { links VI. Rippe, / rechts V. J. C. R.

Herzbeutel liegt weit über handbreit vor und ragt linkerseits bis in die vordere Axillarlinie hinein.

*) Sektions-Bericht des path. Instituts. Nr. 325, 1898.

Derselbe ist in ganzer Ausdehnung mit dem visceralen Pericardialblatt äusserst fest verwachsen. Die Pericardialhöhle vollständig obliteriert.

Linke Lunge ist nach hinten, abwärts sehr fest adhärent; rechte Lunge ebenfalls nach abwärts fest verwachsen, Pleurahöhle fast ganz obliteriert.

Maasse des Herzens:

links		rechts
11,8	Ventrikel-Höhe	10,9
1,2	Ventrikel-Dicke	0,4

Aortenumfang: 6,3, Pulmonalumfang: 7,1,
Mitralis: 12,5, Tricuspidalis; 13,5.

Gewicht des Herzens: 830 gr.

Herz in allen Durchmessern enorm vergrössert. Grösste Breite an der Basis beträgt 15½ cm. Die Höhe des linken Ventrikels vom Conus der Aorta bis zur Spitze 15,7 cm. Epicard überall sulzig verdickt, mit Spangen bedeckt und an der Rückfläche dunkel ecchymosiert.

Rechter Ventrikel stark verbreitet, seine Wand verdickt, Trabekel vorspringend. Vorhof ebenfalls dilatiert. Kamm-Muskulatur kräftig entwickelt. Das Endocard glatt und durchsichtig. Klappen frei beweglich. Das Septum der Ventrikel ist stark nach rechts hinübergedrückt.

Linker Ventrikel ist enorm vergrössert, seine Höhle fast faustgross, seine Muskulaturwand jedoch im Verhältnis dünn; Trabekel drehrund, weit vorspringend; in denselben verfilzt ist reichliches zähes Cruorgerinnsel. Aortenklappen sehr sark angespannt, besonders der rechtseitige verkürzt, verdickt und

unterhalb dem Ansatz mit graurötlichen, warzigen Excrescenzen bedeckt.

Papillarmuskeln sehr gross, plump und dick. Im Endocard wenig gelbliche, tigerfellartige Streifungen erkennbar.

Sehnenfäden, besonders die vorderen, sind bis zur Dicke eines Rabenfederkiels verdickt. Ein Teil davon in ihrer Continuität unterbrochen. Die oberen Ende derselben flottieren frei in der Höhle des Ventrikels: sie sind dabei an ihren Rissflächen kolbig aufgetrieben und mit graurötlichen Wärzchen bedeckt; am Schliessungsrand des Mitralis zum Teil sehr voluminöse, nicht mehr ablösbare, graurote Excreszenzen, die sich an den hinteren Klappensegeln entlang, nach oben auf die hintere Wand des Vorhofs fortsetzen.

Das Endocard des linken Ventrikels ist besonders unterhalb der Aortenklappen schwielig verdickt und getrübt, ebenso in diffuser Weise das Endocard des linken Vorhofs.

Aortenumfang auffallend eng; Intima derselben glatt und fleckenlos. Auf Flachschnitten durch die Wandung des linken Ventrikels sieht man zahlreiche schnige, glänzende, einsinkende Einlagerungen. Die grossen Coronargefässe sind frei durchgängig, ihr Intima ganz glatt.

Anatomische Diagnose: Chronische und rekurrierende Endocarditis der Mitralis und der Aortenklappen mit Insuffizienz derselben und Abreissungen eines Teils der Chordae tendinae. Hochgradige excentrische Hypertrophie beider Herzventrikel. Chronische

adhäsive obliterierende Pericarditis. Disseminierte schwielige Myocarditis. Multiple embolische anämische Infarkte der Milz. Croupöse Pneumonie des linken Ober- und Unterlappens mit beginnender Carnifikation. Akute parenchymatöse hämorrhagische Nephritis, Stauungsleber und Stauungsmilz.

Das enorm vergrösserte Herz mit seinen hochgradigen Klappendeformationen bietet somit einen höchst interessanten anatomischen Befund. Zumal sind es die grossen, plumpen Sehnenfäden, welche in ihrer Continuität unterbrochen, frei in der Ventrikelhöhle flottieren, was deutlich an der beistehenden Abbildung wahrzunehmen ist.

Das Uebergreifen der ulcerösen malignen Form der Endocarditis auf die Sehnenfäden ist an und für sich nicht selten, was auch richtig in den grossen Lehrbüchern der pathologischen Anatomie betont wird. Doch scheint es nach genauer Berücksichtigung der mir zur Verfügung gestellten Litteratur, dass solche Fälle selten beschrieben worden sind mit so hochgradigen Veränderungen der Chordae tendinae und somit der Klappen.

Auch mag noch das Gewicht des Herzens, nämlich 830 gr, erwähnt werden, das sicherlich nicht häufig zur Beobachtung kommt bei einer weiblichen Person von 47 Kilo Körpergewicht.

Zum Schluss sei mir gestattet, die angenehme Pflicht zu erfüllen, Herrn Obermedizinalrat Prof. Dr. Bollinger für das Durchsehen der Dissertation, sowie Herrn Privatdozenten Dr. Dürck für die gütige Unterstützung meinen verbindlichsten Dank auszusprechen.

Erklärung der Abbildung.

Der linke Ventrikel ist eröffnet; oben sieht man die mit frischen Vegetationen bedeckten Aortenklappen, nach rechts die Mitralklappen, Schliessungsrand mit voluminösen Excrescenzen besetzt, die Sehnenfäden des medialen Klappensegels stark verdickt und zum Teil durchrissen; Ventrikelwand hypertrophisch.

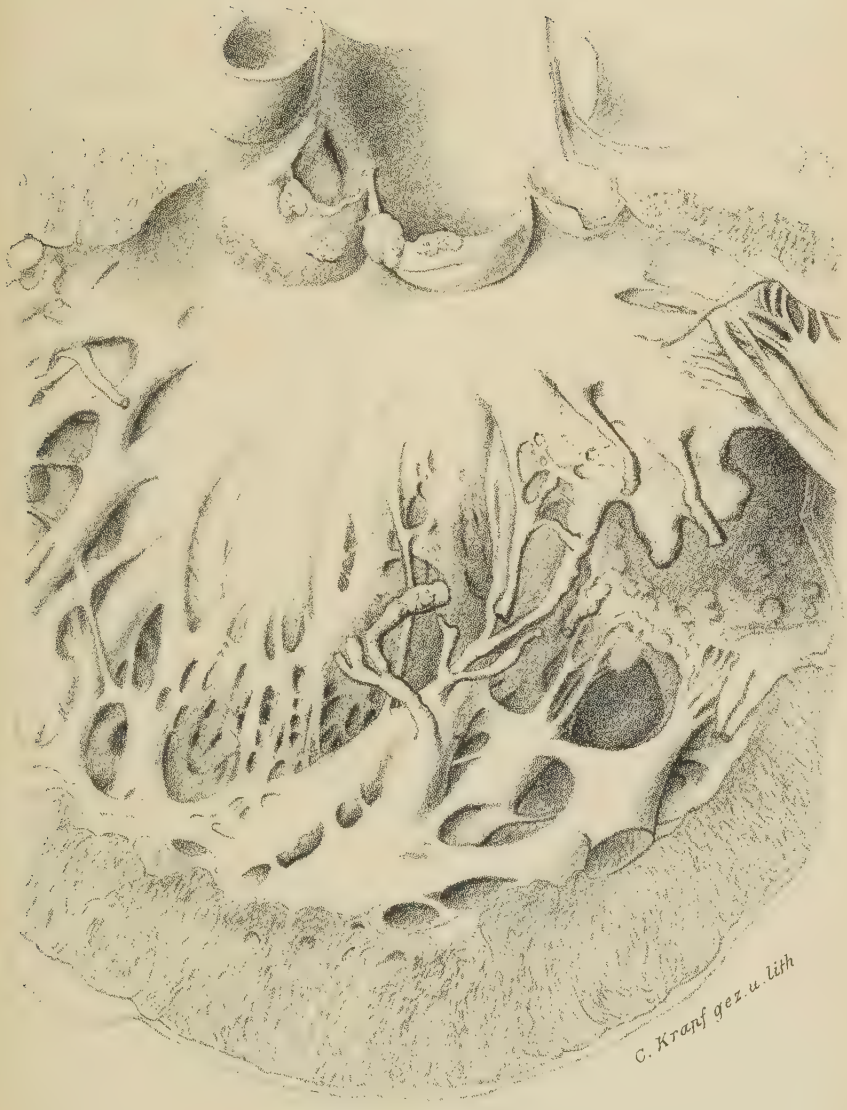
C. Kranf gez. u. lith

Litteratur.

1. Annales de l'Inst. Pasteur, Nov. 1897.
2. Leyden, Ueber Endocarditis; Festschrift zur 100jährigen Stiftungsfeier des med.-chirurgischen Friedrich Wilhelms-Institutes. Berlin 1896.
3. Köster in Virchow's Archiv Bd. 72.
4. Veraguth: Virchow's Archiv Bd. 139.
5. Fraenkel und Sänger in Virchow's Archiv Bd. 108.
6. Ziegler, Lehrbuch der patholog. Anatomie.
7. Birch-Hirschfeld, Lehrbuch der patholog. Anatomie.
8. Ribbert: Virchow's Archiv Bd. 147.
9. Rosenstein: v. Ziemssen's Handbuch der spez. Path. VI.
10. Pinner: Inaug.-Diss. München 1892.
11. Reuland: Inaug.-Diss. München 1894.
12. Reinsch: Inaug.-Diss. München 1895.
13. Kerschensteiner: Inaug.-Diss. München 1897.